

## Revista Hispanoamericana de Hernia

[www.elsevier.es/rehah](http://www.elsevier.es/rehah)



### Original

# Manejo quirúrgico de las eventraciones suprapúbicas: experiencia con la técnica de doble malla en 53 casos consecutivos



Fernando Carbonell-Tatay<sup>a</sup>, Alfredo Moreno-Egea<sup>b</sup>, Providencia García-Pastor<sup>a,\*</sup>,  
Fabio Alejandro Vergara Suárez<sup>a</sup>, José Iserte Hernández<sup>a</sup> y Santiago Bonafé Diana<sup>a</sup>

<sup>a</sup> Servicio de Cirugía del Hospital La Fe, Valencia, España

<sup>b</sup> Servicio de Cirugía General, Clínica Hernia, Murcia, España

#### INFORMACIÓN DEL ARTÍCULO

##### Historia del artículo:

Recibido el 3 de agosto de 2013

Aceptado el 30 de octubre de 2013

On-line el 6 de enero de 2014

##### Palabras clave:

Eventración suprapúbica

Doble malla

Laparoscopia

Cirugía abierta

#### R E S U M E N

**Objetivo:** El tratamiento de las eventraciones suprapúbicas está muy poco documentado y es, por lo tanto, controvertido; el objetivo de este trabajo es actualizar la literatura y presentar nuestra experiencia con la técnica de doble malla.

**Métodos:** Estudio prospectivo y consecutivo de 53 pacientes operados de eventración suprapúbica (< 3 cm por encima del pubis). Todos los pacientes fueron evaluados en una unidad multidisciplinar. La cirugía empleada para la técnica de doble malla consistió en una reconstrucción con malla preperitoneal y preaponeurótica. Se analizan datos clínicos, quirúrgicos y de seguimiento.

**Resultados:** El tamaño medio de los defectos fue de 8.4 cm de diámetro transversal. La morbilidad fue menor (seroma en 4 casos, infección de la herida en 2 casos) y solo una mayor (reintervención por obstrucción intestinal en un caso). La estancia hospitalaria media fue de 5.5 días, y durante un seguimiento mínimo de 24 meses (100 %) no se han detectado recidivas. **Conclusión:** La reparación de las hernias suprapúbicas puede ser compleja; un abordaje abierto con técnica de doble malla parece ofrecer seguridad y menores tasas de recidivas.

© 2013 Sociedad Hispanoamericana de Hernia. Publicado por Elsevier España, S.L. Todos los derechos reservados.

#### Surgical management of suprapubic hernias: Experience with the double mesh technique in 53 consecutive cases

#### A B S T R A C T

**Objective:** Treatment of suprapubic hernias is very poorly documented and highly controversial. Our aim is to update the literature and present our experience with a double mesh repair.

**Methods:** A prospective study of 53 consecutive patients undergoing suprapubic hernia (< 3 cm from the pubis). All patients were evaluated in a multidisciplinary unit. The surgical technique used was a double reconstruction with preaponeurotic and preperitoneal mesh. We analyzed the clinical and surgical steps, as well as follow-up.

##### Keywords:

Suprapubic incisional hernia

Double mesh

Laparoscopy

Open surgery

\* Autor para correspondencia: Bulevar Sur, s/n, 46026 Valencia, España. Tel.: +34 961 24 40 00 ext.440154.

Correo electrónico: [garciaprov@hotmail.com](mailto:garciaprov@hotmail.com) (P. García-Pastor).

**Results:** The average size of defects was 8.4 cm. Morbidity was low (seroma in 4 cases, wound infection in 2 cases), and only one case of major complication –reoperation for intestinal obstruction–. Mean hospital stay was 5.5 days and, no recurrences were detected in a minimum follow up of 24 months.

**Conclusion:** Suprapubic hernia repair with double mesh repair can be complex, and an open approach appears to offer safety and lower rates of recurrence.

© 2013 Sociedad Hispanoamericana de Hernia. Published by Elsevier España, S.L. All rights reserved.

## Introducción

Las eventraciones suprapúbicas son un raro tipo de hernias incisionales localizadas a nivel de la línea media infraumbilical inmediatamente por encima del pubis<sup>1</sup>. La prostatectomía radical es la cirugía más frecuentemente asociada a estas hernias, pero también pueden originarse tras cirugías pélvicas (de vejiga, útero o recto-sigma), mediante incisión de Pfannenstiel, de Maylard y Cherney, tras traumatismos óseos, en los sitios de los trocares o tras cateterismo suprapúbico<sup>2,3</sup>. Al ser una hernia poco frecuente, apenas existen publicaciones al respecto, no disponemos todavía de ninguna evidencia científica y su tratamiento sigue siendo muy controvertido. El propósito de este trabajo es presentar la experiencia conjunta de 2 grupos con atención especializada a los problemas de la pared abdominal, además de realizar una completa revisión de la literatura acerca de este tema, analizando en particular los aspectos ligados a su tratamiento quirúrgico.

## Métodos

Estudio de cohorte con colección simultánea («prospectiva») de la información, consecutivo en 53 casos intervenidos entre enero de 1998 y enero de 2010 en 2 hospitales universitarios públicos de este país. La definición de eventraciones suprapúbicas utilizada en este estudio es la de aquellas hernias incisionales localizadas a menos de 3 cm del pubis, actualmente recogida en los criterios de la European Hernia Society<sup>4</sup>. Todos los pacientes fueron evaluados en una unidad multidisciplinaria especializada en pared abdominal en la que se realizaba una historia clínica detallada, un examen físico adecuado (valorando toda la extensión de la cicatriz previa) y una TAC dinámica para valorar la localización exacta del defecto, volumen y contenido del saco, tamaño del defecto y estado de los tejidos adyacentes. Como criterios de exclusión se consideraron los siguientes: cirugía de urgencias, necesidad de cierre secuencial de la pared abdominal, enfermedad maligna no tratada o ausencia del adecuado consentimiento informado. La presencia de infección y/o lesiones tróficas de la piel fueron tratadas previamente y controladas en consultas externas, lo que demoró la cirugía hasta su resolución.

El seguimiento posoperatorio fue realizado en consulta externa al mes y a los 3, 6 y 12 meses, y después de forma anual. Todos los datos fueron recogidos de forma informatizada mediante Microsoft Office Excel® por un cirujano independiente del equipo quirúrgico. Se presenta un estudio

estadístico descriptivo de los datos obtenidos. Las recidivas son evaluadas de forma clínica (dolor o tumor) y confirmadas mediante tomografía.

## Técnica quirúrgica

La operación se realiza bajo anestesia general o regional, con sondaje vesical. La incisión depende del tamaño de la hernia y de la necesidad o no de asociar una abdominoplastia, trasversal o longitudinal, llevándose la antigua cicatriz y la piel dañada. Se disecan 2 colgajos amplios de piel y tejido subcutáneo hasta llegar a descubrir la aponeurosis, sobrepasando el defecto herniario ampliamente. Se descubre el pubis –recubierto por tejido fibroso y aponeurótico– y la aponeurosis que rodea al saco, llegando lateralmente a las inserciones del músculo oblicuo externo. Se disecciona ampliamente el espacio preperitoneal, desde el pubis –disección del espacio de Retzius– hasta sobrepasar la región umbilical, visualizando ambos ligamentos de Cooper y el retropubis. Se prepara una primera prótesis (habitualmente dual o de polipropileno –PPL tratado–) recortada en su extremo inferior para adaptarse al pubis y a los ligamentos laterales de Cooper, donde se fija con grapas metálicas helicoidales; se extiende lateralmente y se fija con 4-6 puntos en U transmurales de PPL. Si la disección no ha sobrepasado el ombligo, la malla se bifurca y ambos extremos se pasan por detrás de la inserción umbilical y se fijan con un punto. Tras esta reparación, se reconstruye la línea media aproximando ambos músculos rectos del abdomen con sutura continua de monofilamento reabsorbible de larga duración. Cuando evidenciamos cierta tensión, se practican incisiones de descarga sobre la vaina anterior de los rectos –tipo Clotteau– y se coloca una segunda malla supraaponeurótica de PPL de baja densidad, cubriendo toda la región afecta. En los casos en que percibimos una gran tensión o debilidad regional, se decide completar la cirugía con una técnica de separación de componentes limitada desde el orificio inguinal superficial hasta el ombligo, y la segunda malla se extiende entonces lateralmente, de modo que llegue a cubrir por debajo de los colgajos musculares del oblicuo externo. Para finalizar la técnica, se realiza una hemostasia rigurosa, se sitúan 2 drenajes de vacío (uno en cada plano) y se cierra el espacio subcutáneo y la piel, evitando los espacios muertos. En nuestro grupo de trabajo aplicamos sistemáticamente fibrin en spray en los planos cuerosos (especialmente si se ha colocado prótesis); además de lo publicado, nuestra experiencia en este sentido es muy positiva<sup>5</sup> (Tissucol®, Baxter, California, EE. UU.).

## Resultados

Las características de los pacientes se expresan en la [tabla 1](#). Veinte pacientes fueron obesos, lo que representa el 38% de la serie (IMC > 25). El 89% de los casos tenía una incisión de laparotomía media, mientras que la incisión de Pfannenstiel se encontró en el 11% restante. La media del diámetro transversal de los defectos fue de 8.4 cm (rango: 4-13 cm). No hubo complicaciones posoperatorias mayores cardiovasculares o pulmonares. Ningún paciente precisó transfusión intra- o posoperatoria, y no hubo mortalidad. La estancia hospitalaria media fue de 5.2 días (rango: 2-8 días). La morbilidad de la cirugía se recoge en la [tabla 2](#) y fue clasificada como menor en todos los casos, excepto en una paciente que precisó una reintervención por obstrucción intestinal adherencial al año de la cirugía, que no respondió al tratamiento conservador inicial. Presentaron seroma en el tejido celular subcutáneo 4 casos (8%), pero en ninguno se precisó su drenaje. Presentaron infección superficial de la herida 2 pacientes (4%); ambos casos fueron tratados de forma ambulatoria y sin necesidad de recortar o retirar la malla. El dolor no ha sido una complicación más allá del primer mes de posoperatorio; ningún paciente ha precisado tratamiento analgésico después de ese tiempo. Durante un seguimiento mínimo de 24 meses (rango: 24-72 meses) no hemos detectado recidivas, tanto en la exploración física como con una prueba de imagen al año.

**Tabla 1 – Características de los pacientes con eventración suprapúbica**

VARIABLES	núm. = 53
Edad (años)	61.7 ± 10.7
Sexo	
Hombre/Mujer	12 (23)/41 (77)
Obesidad	
Delgado (IMC < 20)	7 (13)
Normal (IMC 20-25)	26 (49)
Obeso (IMC > 25)	20 (38)
ASA	
II/III estable/III inestable	10 (19)/39 (73)/4 (8)
Fumador	
Sí/No	16 (30)/37 (70)
Hipertensión arterial	
Sí/No	33 (62)/20 (38)
Broncopatía crónica	
Sí/No	6 (11)/47 (89)
Diabetes mellitus	
Sí/No	14 (26)/39 (74)
Inmunosupresión	
Sí/No	6 (11)/47 (89)
Incisión previa	
Laparotomía/Pfannenstiel	47 (89)/6 (11)
Tamaño del defecto (cm)	8.4 ± 5.2

Los datos se expresan en valor absoluto y porcentaje entre paréntesis o media ± desviación estándar.

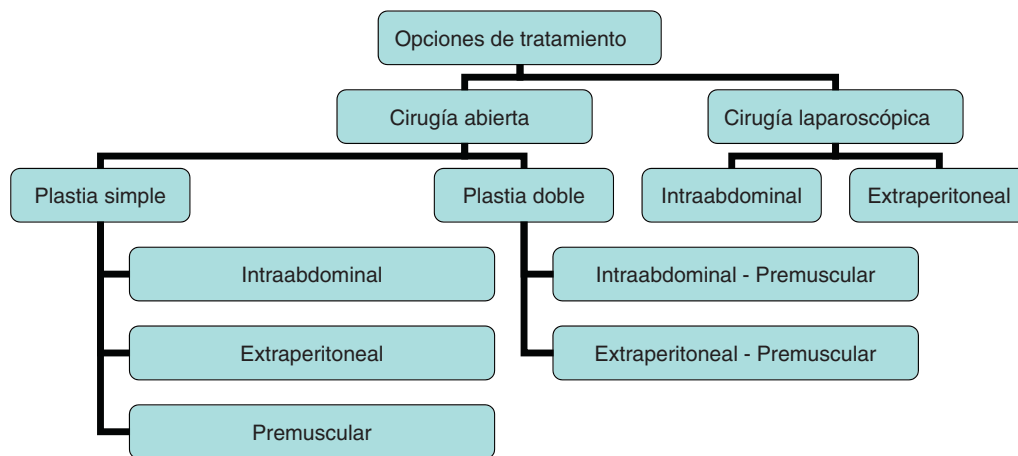
**Tabla 2 – Datos técnicos. Morbilidad y resultados del seguimiento de la reparación de eventraciones suprapúbicas**

VARIABLES	núm. = 53
Dermolipectomía asociada, núm. (%)	26 (49)
Separación de componentes parciales, núm. (%)	14 (26)
Tiempo de cirugía (min), media ± DE	133.8 ± 29.8
Estancia hospitalaria (días), media ± DE	5.5 ± 2.7
Complicaciones posoperatorias, núm. (%)	
Menores	
Seroma	4 (8)
Hematuria	1 (2)
Hematoma de pared abdominal	1 (2)
Infección de la herida	2 (4)
Dolor crónico (> 3 meses)	0
Mayores	
Reintervención por oclusión intestinal	1 (2)
Lesión intestinal o vesical	0
Infección de la malla	0
Recidivas en meses (rango)	0 (24-72)
Mortalidad	0

## Discusión

Las eventraciones suprapúbicas son relativamente raras. Según Rulli, hasta 2007 se habían publicado 21 casos, y actualmente pueden localizarse unos 90 (de los cuales más del 95% se corresponden con cirugía pélvica)<sup>1-3</sup>. El término «suprapúbica» fue acuñado por el Mairy en 1974, y suele utilizarse de forma intercambiable con el de «hernia parapúbica»<sup>6</sup>. La primera serie de eventraciones suprapúbicas fue publicada en 1990 por Bendavid, mientras que la mayor experiencia conocida hasta la fecha se publicó por parte de Sharma en 2010, con 72 casos<sup>7,8</sup>. El diagnóstico de esta entidad es relativamente fácil con una exploración clínica detallada; más difícil puede ser en ocasiones diferenciarla de una hernia inguinal, lo que puede ocurrir con frecuencia (hasta en un 60% en la serie de Yao y Li)<sup>9</sup>. Estos autores recomiendan seguir 3 puntos para distinguir la hernia suprapúbica de la inguinal: 1) una adecuada historia de la cirugía previa (la hiperplasia prostática se puede asociar a una hernia inguinal, pero después de una prostatectomía debe considerarse una hernia suprapúbica); 2) un examen físico detallado (la ausencia del músculo recto se asocia a una hernia suprapúbica, mientras que en la hernia inguinal el recto es completo), y 3) realización de una TAC para valorar la posible ausencia de fijación inferior del músculo recto en el pubis. Una ecografía o una TAC, dependiendo del tipo de hernia y de la experiencia del radiólogo, puede ser suficiente para completar el estudio preoperatorio. En algunos casos, una cistografía puede ser de utilidad para valorar la morfología de la vejiga y su posición respecto del pubis<sup>2</sup>. En cualquier caso, excepto en pequeños defectos, el diagnóstico debe incluir una prueba de imagen para confirmar el contenido, el tamaño real del defecto, el estado e inserción de los músculos rectos y la existencia de atrofia muscular asociada<sup>9,10</sup>.

La complejidad del tratamiento de este tipo de eventraciones viene determinada en parte por la anatomía especial de la región púbica y del espacio extraperitoneal infraumbilical



**Figura 1 – Opciones de tratamiento de la eventración suprapúbica.**

(Retzius y Bogros), cuyo conocimiento es esencial para poder desarrollar una buena técnica quirúrgica. Las incisiones a este nivel se ven sometidas a una gran presión, lo que sumado a la rigidez, fibrosis y pobre vascularización de los tejidos afectados cerca de un límite óseo parece que podrían explicar las frecuentes recidivas en este tipo de hernias<sup>1,6,10</sup>.

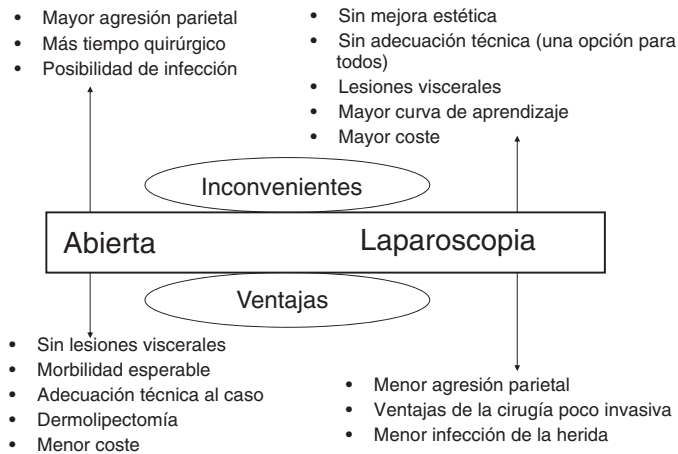
Actualmente, el tratamiento de este tipo especial de eventraciones puede plantearse mediante abordaje clásico (abierto) o por laparoscopia (fig. 1). La primera reparación laparoscópica fue publicada por Matuszewski en 1999; la técnica ha sido descrita también por Hirsa y Sharma<sup>11-13</sup>. Las ventajas iniciales de este abordaje son las derivadas de una cirugía mínimamente invasiva, pero su morbilidad, como han mostrado lesiones viscerales potencialmente graves para el paciente (intestino y/o vejiga), lesiones vasculares (vasos epigástricos y/o ilíacos) y lesiones nerviosas<sup>8,14</sup>. En nuestra experiencia con la cirugía abierta solo hemos encontrado complicaciones menores derivadas de la propia herida quirúrgica, pero en ningún caso lesiones inesperadas potencialmente graves para el paciente o de difícil manejo (lesiones viscerales o vasculonerviosas, fístulas o infecciones de la malla). Aunque el abordaje laparoscópico es posible y eficaz, la complejidad de trabajar en una zona ya operada, con reducido tamaño (espacio pélvico) y limitada posibilidad de solapamiento de la malla, podría explicar sus complicaciones y la elevada tasa de recidivas respecto a la cirugía abierta. En la bibliografía científica encontramos entre un 5.5 y un 14.3% de recidivas con un seguimiento inferior a un año para el abordaje laparoscópico, frente a un 0% con seguimiento superior a 3 años con el abordaje clásico abierto<sup>7-15</sup>. Aunque las referencias son escasas, posiblemente los resultados de la vía laparoscópica pudieran ser más eficientes en manos de cirujanos experimentados, seleccionando a los pacientes y sus defectos (evitando pacientes obesos, multioperados, con hernias de gran tamaño, etc.), como se ha demostrado para otras hernias y eventraciones al aplicar esta vía de abordaje<sup>16,17</sup>.

La eventroplastia mediante cirugía abierta puede realizarse a diferentes niveles. Bendavid aconseja utilizar el espacio preperitoneal para hacer una plastia simple, siguiendo los principios de una reparación global con malla extendida según

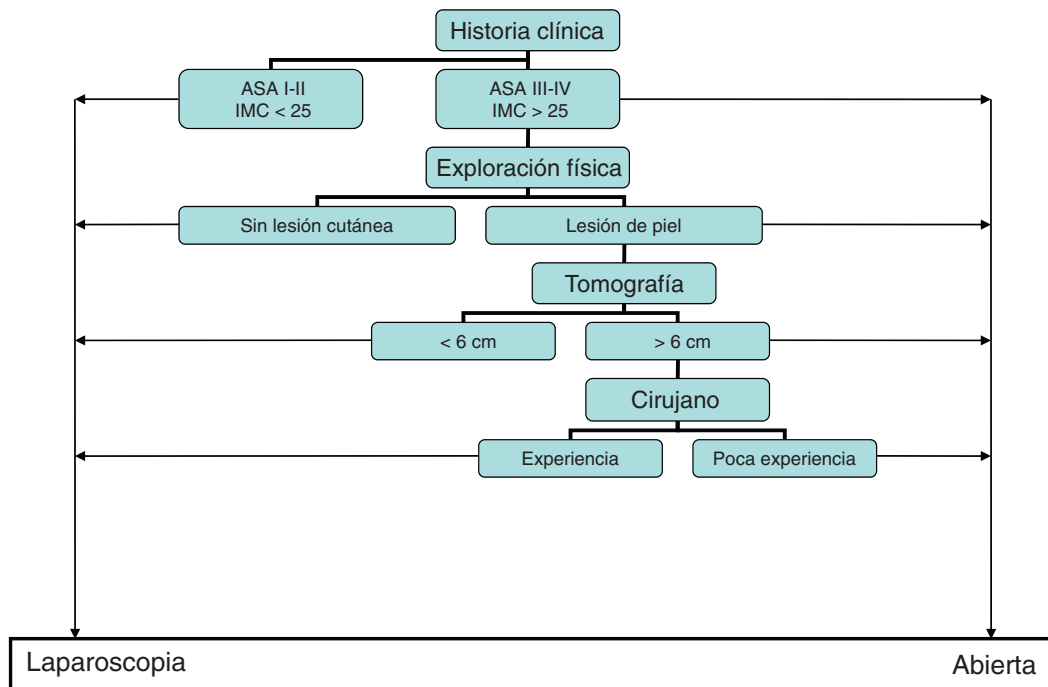
Stoppa<sup>7,18</sup>. La realización de una doble plastia ha sido propuesta para intentar conseguir una mayor rigidez a 2 niveles de la pared abdominal e intentar disminuir las posibles recidivas (ya que una malla en posición preaponeurótica ha demostrado una integración rápida y eficaz), según Moreno-Egea, a nivel intraabdominal y premuscular, y siguiendo a Losanoff, a nivel preperitoneal y premuscular<sup>10,15</sup>.

Este abordaje permite trabajar con visión y tacto directo, además de valorar los tejidos y asegurar un completo control de las estructuras implicadas (vejiga, intestino, sigmoide, ampolla rectal, uréteres, etc.). Aunque el tiempo quirúrgico y las complicaciones locales de la herida puedan ser mayores que con el abordaje laparoscópico, parece que esta vía de abordaje evita las lesiones viscerales inadecuadas y asegura mejores resultados en el tiempo (menor tasa de recidivas) (fig. 2)<sup>9</sup>. La fijación de la malla más profunda es otro de los puntos controvertidos en esta cirugía. La mayoría de los autores coinciden en que se precisa una fijación sólida al pubis y ligamentos de Cooper, estructuras que a veces pueden ser difíciles de exponer. Esta fijación ósea puede realizarse con suturas (como aconseja Yao) o con grapas helicoidales (como se hace habitualmente en el abordaje laparoscópico). Sin embargo, mientras que en esta vía de abordaje la maniobra puede ser difícil e insegura al no poder palpar la zona correctamente (deslizamientos, grasa local, presencia de vasos, etc.), por vía abierta se puede asegurar y testar la fijación de una forma directa<sup>9-15,19</sup>.

Para evitar las posibles recidivas es aconsejable también extender y fijar los bordes laterales de la malla, para repartir la presión final sobre una superficie más amplia de la malla (y por ende, de la pared abdominal), lo que en nuestra experiencia se puede hacer fácilmente por vía abierta<sup>20,21</sup>. La elección de un abordaje intraabdominal o extraperitoneal debe valorarse en función del caso concreto y del tipo de paciente. A veces, a pesar de toda la prudencia del cirujano, no existe más posibilidad que hacer un tiempo intraabdominal. Hay otros dos aspectos de gran interés en la reparación de estas eventraciones que no quisieramos dejar de comentar: 1) no se debe menospreciar la posibilidad de asociar una dermolipectomía a la eventroplastia (recordemos que en muchos casos son mujeres obesas y con cicatrices deformes), muy necesaria no solo desde un punto de vista estético sino



**Figura 2 – Ventajas e inconvenientes de cada opción técnica.**



**Figura 3 – Algoritmo de decisiones para los defectos suprapúbicos, según cada paciente.**

también desde un punto de vista de resultados a largo plazo, y 2) en defectos muy grandes con dificultad para aproximar la línea media y reconstruir de forma adecuada la pared abdominal, la cirugía abierta permite asociar una separación de componentes limitada a la región infraumbilical según técnica de Carbonell, lo que es, a juicio de los autores, una opción muy útil para mejorar el comportamiento global de toda la pared abdominal afecta<sup>21</sup>. En la figura 3 presentamos un algoritmo de decisiones para facilitar la toma de decisiones ante un paciente con eventración suprapúbica, apoyado en nuestra experiencia de más de una década.

Las limitaciones de asociadas a este estudio derivan de un seguimiento breve en el tiempo para algunos casos, la ausencia de aleatorización o comparación entre dos técnicas (de forma que sus resultados deben ser comparados con

los publicados en la literatura) y el carácter propio de los centros donde se ha realizado, ya que son equipos con gran experiencia y los resultados finales pueden ser difíciles de extrapolar a grupos generales (no tan especializados en esta patología). A falta de estudios más amplios y aleatorizados, nuestra experiencia y la documentación disponible hoy día nos permite concluir que la reparación de las eventraciones suprapúbicas mediante un abordaje abierto con una técnica de doble reparación protésica parece ofrecer una mayor seguridad y menores tasas de recidivas a largo plazo.

### Conflicto de intereses

Los autores declaran no tener ningún conflicto de intereses.

## BIBLIOGRAFÍA

1. Goderich Lalan JM. Hernia incisional suprapúbica. En: Mayagoitia JC, editor. *Hernias de la pared abdominal*. México: Ed. Alfil; 2009.
2. Rulli F, Grande M, Galatá G, Farinon AM. Parapubic hernia and diabetes insipidus. *Hernia*. 2007;11:363-4.
3. Lobel RW, Sand PK. Incisional hernia after suprapubic catheterization. *Obstet Gynecol*. 1997;89:844-6.
4. Muysoms FE, Miserez M, Berrevoet F, Campanelli G, Champault GG, Chelala E, et al. Classification of primary and incisional abdominal wall hernias. *Hernia*. 2009;13:407-14.
5. Carbonell Tatay F, García Pastor P, Bueno Lledó J, Saurí Ortiz M, Bonafé Diana S, Iserte Hernández J, et al. Tratamiento de la eventración subxifoidea: técnica de doble malla ajustada al defecto. *Cir Esp*. 2011;89:370-8.
6. El Mairy AB. A new procedure for the repair of suprapubic incisional hernia. *J Med Liban*. 1974;27:713-8.
7. Bendavid R. Incisional parapubic hernias. *Surgery*. 1990;108:898-901.
8. Sharma A, Dey A, Khullar R, Soni V, Bajjal M, Chowbey PK. Laparoscopic repair of suprapubic hernias: Transabdominal partial extraperitoneal technique. *Surg Endosc*. 2011;25:2147-52.
9. Yao S, Li JY. Treatment for incisional parapubic hernia: an experience of 25 cases. *Am Surg*. 2010;76:1420-2.
10. Moreno-Egea A, Campillo-Soto A, la Calle MC, Torralba-Martínez JA, Girela E, Albasini JL. Incisional pubis hernia: Treatment of a case with congenital malformation of the pelvis. *Hernia*. 2006;10:87-9.
11. Matuszewski M, Stanek A, Maruszak H, Krajka K. Laparoscopic treatment of parapubic postprostatectomy hernias. *Eur Urol*. 1999;36:418-20.
12. Hirasa T, Pickleman J, Shayani V. Laparoscopic repair of parapubic hernia. *Arch Surg*. 2001;136:1314-7.
13. Sharma A, Jain PK, Shaw CJ, Sedman PC. Successful laparoscopic repair of a traumatic pubic symphysis hernia. *Surg Endosc*. 2004;18:345-9.
14. Rynell B, Bachman S, Quidy J, Vitamvas M, Ramshaw B, Oleynikov D. Morbidity associated with laparoscopic repair of suprapubic hernias. *Am J Surg*. 2008;196:987-8.
15. Losanoff JE, Richman BW, Jones JW. Parapubic hernia: Case report and review of the literature. *Hernia*. 2002;6:82-5.
16. Moreno-Egea A, Carrillo-Alcaraz A, Aguayo-Albasini JL. Is the outcome of laparoscopic incisional hernia repair affected by defect size? A prospective study. *Am J Surg*. 2012;203:87-94.
17. Moreno-Egea A, Carrillo-Alcaraz A. Management of non-midline incisional hernia by the laparoscopic approach: Results of a long-term follow-up prospective study. *Surg Endosc*. 2012;26:1069-78.
18. Stoppa R. Groin hernia repair by bilateral extraperitoneal mesh prosthesis. En: Zurker M, Kark AE, Wantz GE, editores. *Surgical management of abdominal wall hernias*, cap. 16. London: Martin Dunitz Ltd.; 1999. p. 203-14.
19. Carbonell AM, Kercher KW, Matthews BD, Sing RF, Cobb WS, Heniford BT. The laparoscopic repair of suprapubic ventral hernias. *Surg Endosc*. 2005;19:174-7.
20. Carbonell Tatay F, Bonafé Diana S, García Pastor P, Iserte J. Eventraciones suprapúbicas: nuestra experiencia. *Comunicación Congreso nacional Hernia Murcia*. 2009.
21. Carbonell Tatay F, Bonafé Diana S, García Pastor P, Gómez i Gavara C, Baquero Valdelomar R. Nuevo método de operar en la eventración compleja: separación anatómica de componentes con prótesis y nuevas inserciones musculares. *Cir Esp*. 2009;86:87-93.