



Original

Descripción de una nueva técnica para tratar la hernia paraestomal

Alfredo Moreno-Egea*

Clínica Hernia, Hospital Mesa del Castillo, Murcia, España

INFORMACIÓN DEL ARTÍCULO

Historia del artículo:

Recibido el 19 de junio de 2013

Aceptado el 12 de julio de 2013

On-line el 30 de agosto de 2013

Palabras clave:

Hernia paraestomal

Laparoscopia

Malla revestida de bajo peso

RESUMEN

Introducción: El tratamiento laparoscópico de la hernia paraestomal resulta muy controvertido debido a su alta tasa de recurrencias. No existe todavía consenso sobre cuál sería la técnica ideal. Se presenta una nueva opción técnica y se discuten los principios quirúrgicos que deben cumplirse en este tipo de hernia lateral.

Caso clínico: Describimos una nueva técnica que cumple los criterios de reconstrucción de toda la pared abdominal lateral con un nuevo tipo de malla: un polipropileno de baja densidad revestido de titanio. La técnica combina una fijación completa de toda la hemipared abdominal posterior, una fijación combinada con grapas y cianoacrilato a sus bordes óseos (rebordado posterior y cresta ilíaca) y una tunelización de un segmento de asa mediante una malla con fenestración pero sin agujero central.

Conclusión: La reparación laparoscópica de la hernia paraestomal parece segura y eficaz. La técnica necesita ser estandarizada y centralizada. Se presenta una nueva opción que cumple los principios de las 2 reparaciones conocidas (la tipo «keyhole» y la de Sugarbaker), y añade el concepto de tratamiento integral de la hemipared lateral afectada.

© 2013 Sociedad Hispanoamericana de Hernia. Publicado por Elsevier España, S.L. Todos los derechos reservados.

Description of a new technique for parastomal hernia treatment

ABSTRACT

Introduction: Laparoscopic treatment of parastomal hernia is controversial because of its high rate of recurrence. There is still no consensus on what the ideal technique should be. We present a new technical option and discuss surgical principles to be observed for this type of lateral hernia.

Case report: We describe a new technique that satisfies the criteria for reconstruction of the entire lateral abdominal wall using a new type of mesh, a low-density polypropylene-coated titanium. The technique performs a complete overlap of the entire posterior half of the hemi-abdominal wall, consisting of a combined fixation with clamps and cyanoacrylate (to the costal margin and the iliac crest) and a tunneling loop segment by means of a mesh fenestration without a center hole.

Keywords:

Parastomal hernia

Laparoscopic hernia repair

Lightweight mesh

* Avda. Primo de Rivera 7, 5.º D. 3008 Murcia. España. Tel.: +968 905061; fax: +968 232484.

Correo electrónico: moreno-egae@ono.com

2255-2677/\$ – see front matter © 2013 Sociedad Hispanoamericana de Hernia. Publicado por Elsevier España, S.L. Todos los derechos reservados.

<http://dx.doi.org/10.1016/j.rehah.2013.07.002>

Conclusion: Laparoscopic repair of parastomal hernia seems safe and effective. The technique needs to be standardized and centralized. We present a new option that embodies the principles of the two known repairs, such as «keyhole» and Sugarbaker, adding the concept of comprehensive treatment of the affected side of the hemi-abdominal wall.

© 2013 Sociedad Hispanoamericana de Hernia. Published by Elsevier España, S.L. All rights reserved.

Introducción

Las hernias paraestomales (HP) siguen siendo uno de los mayores retos a los que puede enfrentarse un cirujano, sea o no especialista en el tratamiento de las hernias. La cirugía debe ser considerada como necesaria en los casos de dolor abdominal, obstrucción, encarceración o dificultad para el manejo del estoma^{1,2}.

La vía laparoscópica se ha convertido en una alternativa muy sugerente para abordar el tratamiento quirúrgico, por ser menos traumática y evitar la zona supuestamente contaminada, pero sus opciones actuales –tanto la técnica tipo agujero (o «keyhole») como la de Sugarbaker– han demostrado, en la bibliografía médica, tener altas tasas de recurrencias¹⁻³. Presentamos una nueva técnica laparoscópica para tratar la HP, que suma los beneficios de las 2 opciones conocidas y añade los criterios de reconstrucción de toda la pared abdominal lateral.

Caso clínico

Se presenta el caso de un hombre de 81 años de edad con múltiples antecedentes médicos: fumador y bebedor moderado, diabetes mellitus tipo II, hipertensión, miocardiopatía isquémica, insuficiencia cardíaca congestiva, fibrino-flutter auricular con antiagregación, insuficiencia renal, broncopatía crónica, hemorragia cerebral por aneurisma de la arteria cerebral media (isquemia anterolateral) y alzhéimer con deterioro cognitivo moderado. Como antecedentes quirúrgicos se recogen una apendicectomía en la niñez, una nefrectomía por hipernefroma y una cistectomía radical con conducto ileal tipo Bricker en el año 2007, con urostomía definitiva desde entonces.

El paciente fue remitido por una HP izquierda (de urostomía) de rápido crecimiento, que por su tamaño interfería con sus actividades normales de relación (vestirse, andar, moverse, etc.). Después de varios años de seguimiento con faja tubular (ortesis a medida) y un episodio de encarceración con un ingreso hospitalario previo resuelto sin cirugía, el paciente expresó su deseo de operarse, por el gran tamaño de la hernia y su mala calidad de vida. El paciente y sus familiares fueron informados de los riesgos, opciones técnicas y resultados conopeos. Se firmó el adecuado consentimiento y se completó el preoperatorio habitual para una tomografía y específica de la pared abdominal para valorar tamaño real del anillo y saco, volumen de la hernia, volumen de la cavidad y estado de los músculos abdominales.

Técnica quirúrgica: paso a paso

Con anestesia general y el paciente en decúbito supino, se realiza un neumoperitoneo con aguja de Verres en el

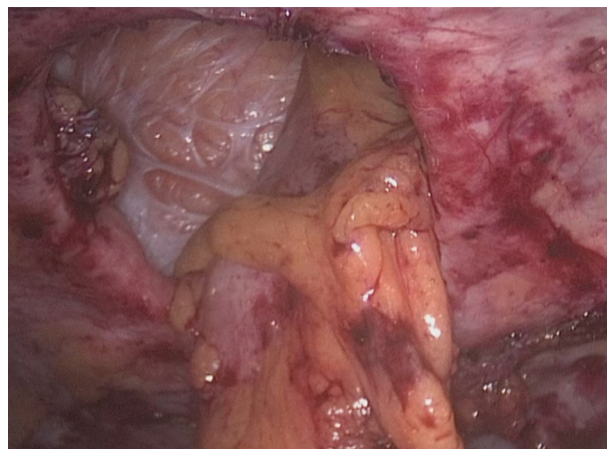


Figura 1 – Visión laparoscópica de una hernia paraestomal tras reducir su contenido.

espacio subcostal derecho, línea axilar anterior. Cuando la presión alcanza 10-12 mmHg, se coloca un trocar de 10 mm para la óptica a nivel medio entre el borde costal y la cresta ilíaca, y después, bajo visión, se colocan otros 2 de 5 mm, equidistantes entre sí y los bordes óseos, algo adelantados para facilitar la triangulación. Se explora la cavidad abdominal y se realiza una completa adhesiolisis de toda la cavidad abdominal. Se chequean todas las incisiones de la pared abdominal para advertir la posible existencia de hernias incisionales asociadas. Una vez conseguida una cavidad libre para poder trabajar con seguridad, se valora el contenido de la HP, se identifica el asa de colostomía y se reduce el contenido herniado. Se desecha el saco peritoneal y no se aproxima el defecto de pared, para evitar tensiones y deformaciones de la pared muscular (fig. 1).

Se referencian los límites superior e inferior del hemiabdomen lateral con una leve abrasión del peritoneo, a nivel superior sobre el borde costal y a nivel inferior en la cresta ilíaca (fig. 2). Se prepara una malla de polipropileno de baja densidad (35 g/m²), recubierta de titanio, de 30 × 20 cm (TiMesh®, PdF Alemania), y marcamos el eje longitudinal con un rotulador dermatográfico en su mitad (10 cm de anchura a cada lado). Se introduce por el trocar de 10 mm y se desplaza hasta situarse por debajo de la colostomía, donde se extiende en su eje longitudinal (fig. 3). Se empieza a desplegar en su borde superior sobre el peritoneo costal lesionado, y se inicia su fijación con clips reabsorbibles, orientando siempre el eje central marcado alineando el orificio de la colostomía (Scure-straps, Ethicon, EE. UU.) (fig. 4). Una vez fijado el borde superior costal, se fija de igual modo la mitad posterior del borde inferior sobre la cresta ilíaca (del eje marcado y alineado con el estoma a la espina ilíaca y ligamento de Cooper).

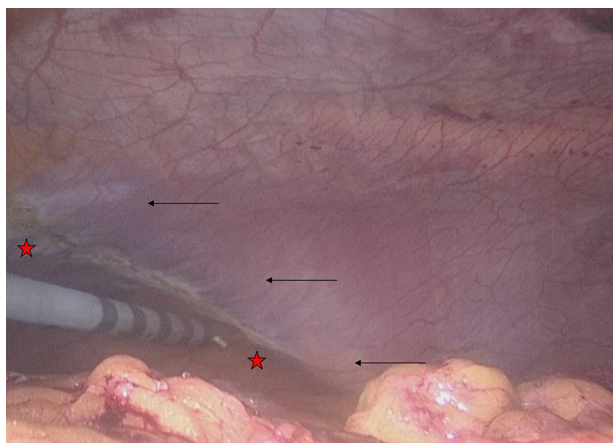


Figura 2 - Preparación de los límites óseos del hemiabdomen afecto. Lesión térmica del peritoneo sobre el margen costal (límite superior). (Flechas: reborde costal; estrellas: peritoneo dañado).

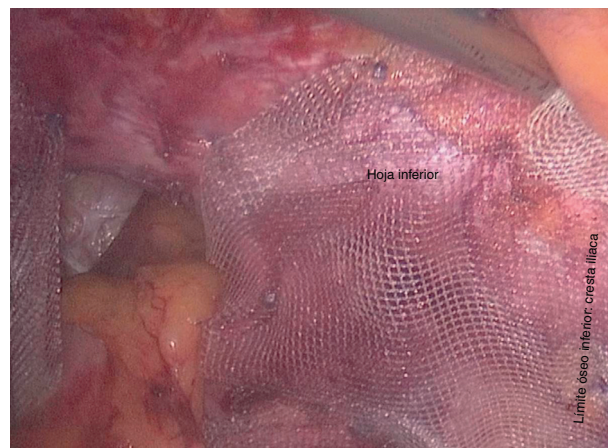


Figura 5 - Tras seccionar la malla, se extiende la hoja inferior y se fija con grapas.

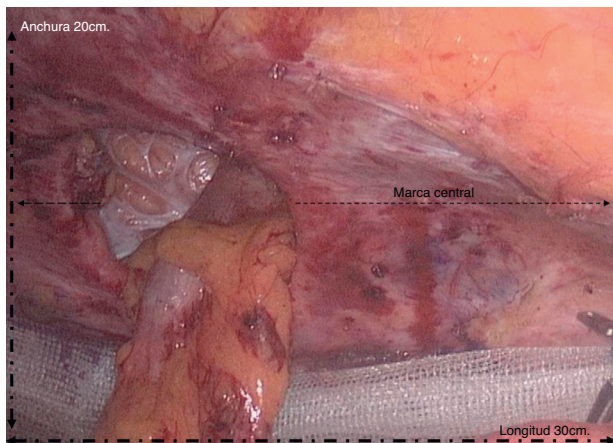


Figura 3 - Colocación de la malla y extensión posterior sobre su eje longitudinal.

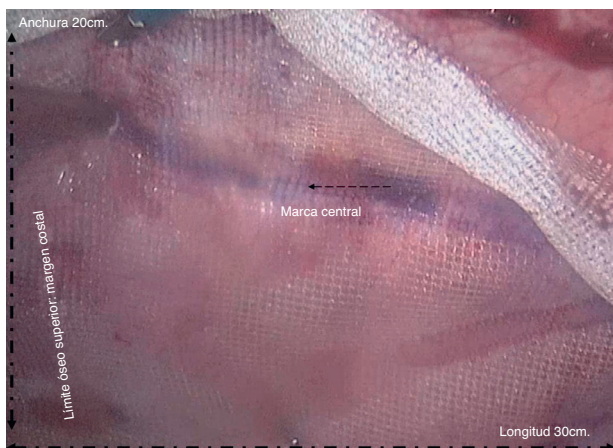


Figura 4 - Extensión y fijación superior siguiendo la orientación marcada sobre la malla (eje medial en línea con el defecto y estoma).

Cuando la malla está bien posicionada y fijada parcialmente sobre los límites del espacio hemilateral, se corta 10 cm desde su borde medial, justo por debajo del borde inferior del estoma, hasta la marca longitudinal (fig. 5). Se crean así 2 hojas: primero se extiende la inferior y se fija totalmente al peritoneo posterior. Una vez fijada toda la mitad del asa de la malla, y la hoja superior se extiende cubriendo el asa de colostomía, y se fija solapándose sobre la hoja inferior (fig. 6). De esta manera se crea una pieza de malla, con un orificio externo de salida y otro orificio interno de entrada del asa estomal, a diferente nivel en la hemipared abdominal posterior (fig. 7). No se cortan ojales ni cilindros para adecuar el grosor del asa, sino que esta emerge a manera de sándwich sobre la pared abdominal posterior lumbar. Una vez adaptada y ajustada la hoja superior, se completa la fijación del resto medial de la malla (fascia de Spiegel). Como la malla es de gran tamaño, se completa la fijación con un adhesivo tisular sintético, cianoacrilato (Ifabond™, Fimed, Francia), evitando aumentar el gasto en grapas y reduciendo la posibilidad de mayor dolor en el posoperatorio inmediato (fig. 8). Antes de iniciar la exploración final se debe volver a verificar la correcta posición del asa sobre la nueva válvula,

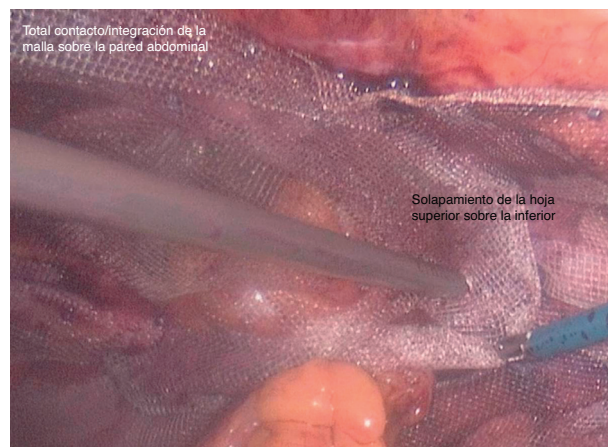


Figura 6 - Colocación de la hoja superior solapando la inferior y tunelizando el asa de colostomía.

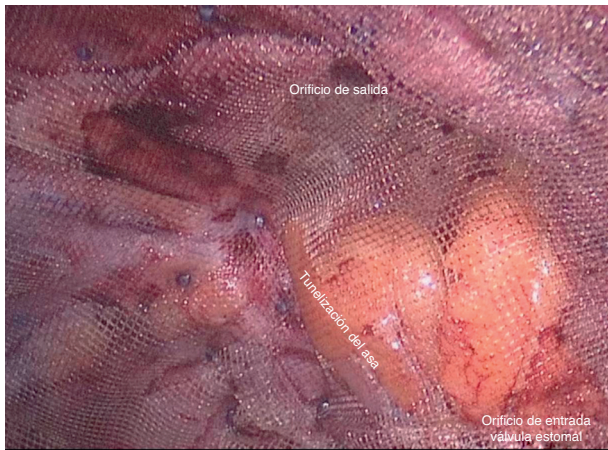

Figura 7 – Creación de un nuevo orificio de entrada a la cavidad abdominal (válvula).

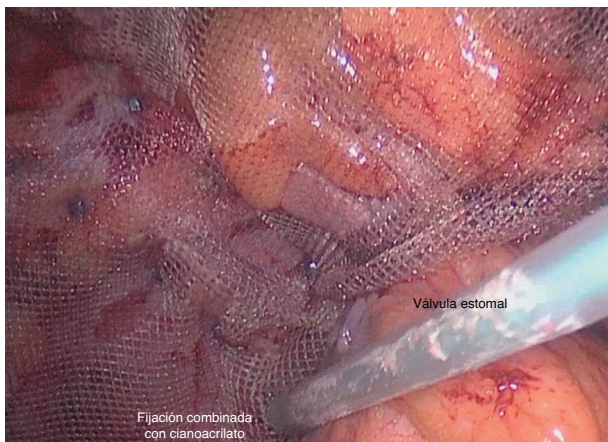


Figura 8 – Fijación combinada con adhesivo tisular sintético, cianoacrilato, del resto de superficie de la malla y cerca del defecto, para evitar mayor dolor y gasto.

para evitar giros o angulaciones bruscas. Si existe una hernia incisional asociada, este es el momento de repararla con otra malla puentando el defecto; si no es el caso, se retiran los trocares bajo visión y se concluye la intervención. Un esquema de la técnica, sus límites y principios se recoge en la **figura 9**.

Evolución

El paciente pasó a la Unidad de Reanimación, donde permaneció 3-4 h, según el protocolo de anestesia. La tolerancia oral se inició a las 8 h, y una dieta blanda, a las 24 h. Se retiró el vendaje de quirófano para colocar una faja tubular e iniciar movilización al sillón. Al tercer día de la intervención se decidió su alta hospitalaria para seguir control personalizado en la consulta externa, siempre que cumpliera el protocolo (tolerancia normal, dolor controlado con analgesia oral y ausencia de complicaciones respiratorias o abdominales). Actualmente, el paciente sigue el protocolo de control y permanece sin recurrencia a los 6 meses de la cirugía (exploración física y tomografía).

Discusión

Aunque las HP pueden ser manejadas sin cirugía usando un corsé adecuado, la calidad de vida de estos pacientes se ve debilitada de forma progresiva. Si damos por ciertas las cifras de hasta un 48-60% de esta complicación, debemos aceptar que se operan muy pocos pacientes, y que posiblemente muchas personas portadoras de una HP podrían beneficiarse, en un estadio inicial de sus hernias, de una reparación posiblemente eficaz y poco agresiva³⁻⁶. Para mejorar esta situación, se hace necesaria una colaboración entre especialistas (coloproctólogos, urólogos, enfermeras especializadas en cuidados de estomas y cirujanos expertos en hernias, unidades de pared abdominal). Centralizar a los pacientes en una consulta especializada permitirá aumentar la experiencia de un mismo cirujano y los conocimientos sobre la evolución y el pronóstico del proceso. Solo mediante una relación «interdisciplinaria»

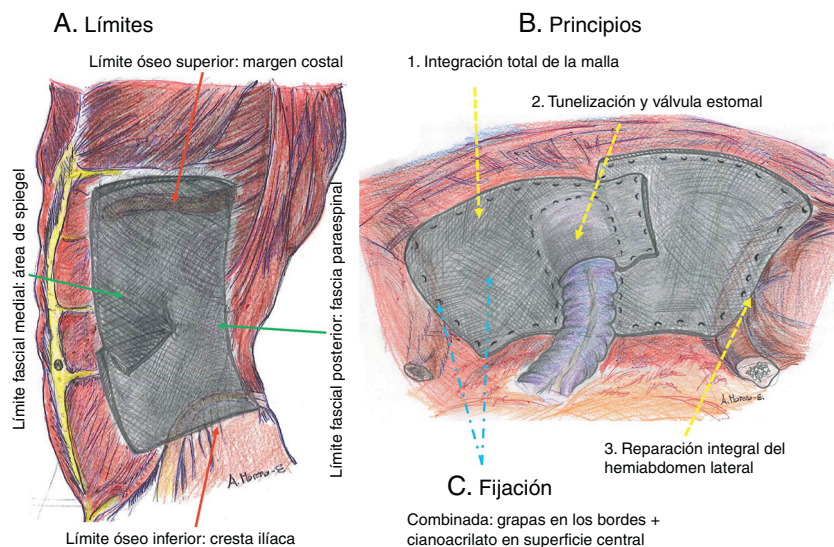


Figura 9 – Esquema gráfico de la técnica del autor. Se muestran los límites de la reparación.

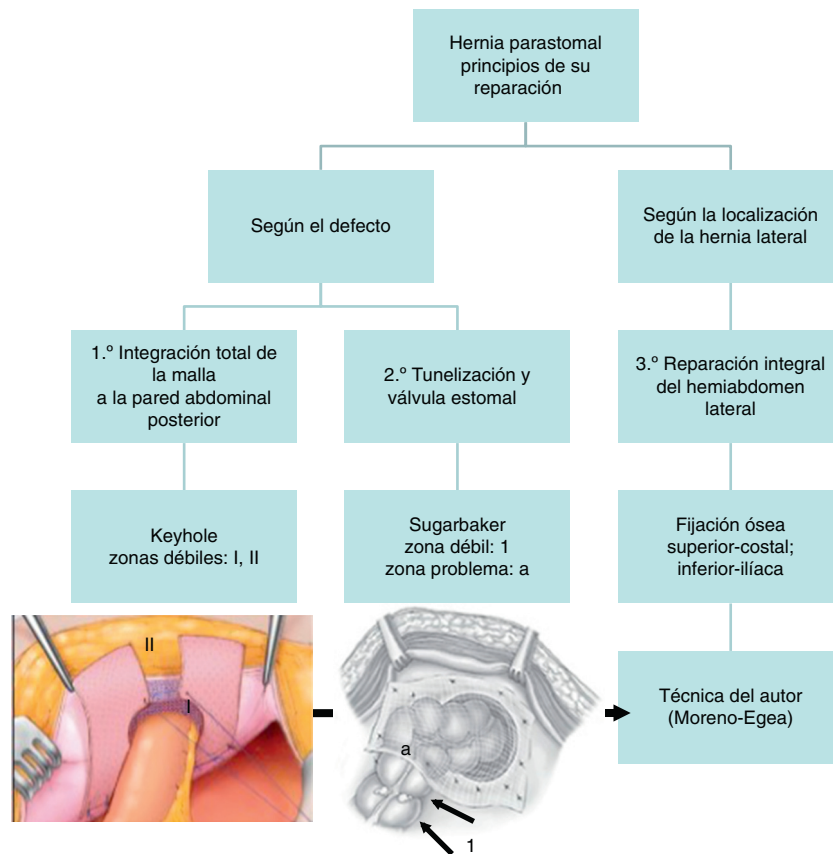


Figura 10 – Principios técnicos para la reparación de una hernia paraestomal. Opciones quirúrgicas.

de igual a igual» y dicha centralización conseguiremos, finalmente, mejorar los resultados actuales y ofrecer una mayor calidad de vida a los pacientes que padecen una HP.

En la actualidad, el tratamiento quirúrgico de una HP es muy controvertido, y no existe consenso sobre qué técnica podría ofrecernos los mejores resultados. Todas parecen quedar asociadas a una elevada tasa de recidivas en función de autor, malla empleada, método de fijación, etc. Desde el punto de vista laparoscópico, podemos diferenciar 2 opciones quirúrgicas bien definidas, que son la técnica tipo agujero (o «keyhole») y la tipo Sugarbaker, ambas con sus ventajas e inconvenientes (fig. 10)⁷⁻¹³, como comentamos a continuación.

La técnica tipo agujero tiene como ventaja el contacto completo de la malla con la pared abdominal posterior, lo que permite una integración alrededor del defecto y una salida directa del estoma. Pero esta misma ventaja se convierte en un problema si elegimos una malla preformada de baja integración y gran retracción^{14,15}. Por ello, autores como Jani, Hansson, Berger o Ripetti han aconsejado recientemente usar una malla compuesta de polipropileno para evitar este problema^{11,12,16,17}. Las ventajas con esta técnica podrían explicarse por 2 causas: 1) el agujero preformado de la malla, que no permite una adaptación al tamaño real de la colostomía, y 2) la fenestración de la malla preformada, que deja una zona débil de pared que no contacta con la malla^{13,15-17}. Para evitar estos problemas, el autor propone una nueva forma

de preparar la malla que suprime las 2 zonas débiles de esta opción técnica.

La segunda opción es la técnica de Sugarbaker, que tiene como principio usar una malla sin fenestración, tunelizando el asa estomal. Esto evitaría la debilidad que crea una malla preformada, pero como inconveniente tiene el que un área de la pared abdominal posterior no queda reforzada con la malla, y además puede confeccionar una válvula demasiado pequeña alrededor de la ostomía y causar una obstrucción^{6,8,10,18}. Las recidivas de esta opción parecen responder a una fijación insuficiente, por lo que diversos autores recurren a un gran número de suturas transfasciales¹⁹⁻²¹. El diseño aquí presentado reúne las ventajas de ambas opciones, asegurando el máximo solapamiento posible del espacio anatómico dañado, por lo que se evita utilizar 2 mallas o añadir suturas (lo que aumentaría el material intraabdominal, el dolor y el costo del proceso^{10,16}).

Un tercer principio, olvidado por diversos autores y que no contemplan las 2 técnicas descritas, consiste en que la HP es un tipo de hernia lateral o subcostal, como son las características comunes (ilíacas o subcostales), estas son la progresiva debilidad de la pared, el aumento de tamaño constante, la lesión de lúmusculoaponeurótica (atrofia muscular) y la presencia de lúmusculoaponeurótica²²⁻²⁴. El fracaso de las 2 opciones conocidas podría explicarse, según este supuesto, por el propio concepto de la reparación centrada en tratar solo el defecto, sin considerar que la creación de un estoma altera toda la hemipared abdominal ipsilateral. Esta pared abdominal lateral debe ser

reparada como un todo para evitar su modificación, atenuación en el tiempo y progresivo aumento de las recurrencias a largo plazo. Para conseguir aunar los 3 principios aquí descritos en una única técnica, el autor propone y describe un nuevo diseño de la malla, que actualmente se está confeccionando por una empresa alemana Pdf.

En conclusión, la reparación laparoscópica de la HP parece una alternativa segura y eficaz, pero la técnica necesita ser estandarizada y centralizada. El autor presenta una nueva opción que cumple los principios de las 2 reparaciones conocidas (la de tipo agujero y la de Sugarbaker), y añade además el concepto de tratamiento integral de la hemipared abdominal lateral afectada con una fijación sólida a estructuras óseas.

Conflicto de intereses

El autor declara no tener ningún conflicto de intereses.

BIBLIOGRAFÍA

- Slater NJ, Hansson BM, Buyné OR, Hendriks T, Bleichrodt RP. Repair of parastomal hernias with biologic grafts: A systematic review. *J Gastrointest Surg.* 2011;15:1252-8.
- Carne EW, Robertson GM, Frizelle FA. Parastomal hernia. *Br J Surg.* 2003;90:784-93.
- Israelsson LA. Preventing and treating parastomal hernia. *World J Surg.* 2005;29:1086-9.
- Pastor DM, Pauli EM, Koltun WA, Haluck RS, Shope TR, Poritz LS. Parastomal hernia repair: A single center experience. *JSLs.* 2009;13:170-5.
- Hotouras A, Murphy J, Thaha M, Chan CL. The persistent challenge of parastomal herniation: A review of the literature and future developments. *Colorectal Dis.* 2013;15:e202-14.
- Wara P. Parastomal hernia repair. An update. *Minerva Chir.* 2011;66:123-8.
- Hansson BM, Morales-Conde S, Mussack T, Valdes J, Muysoms FE, Bleichrodt RP. The laparoscopic modified Sugarbaker technique is safe and has a low recurrence rate: A multicenter cohort study. *Surg Endosc.* 2013;27:494-500.
- Wara P, Andersen LM. Long-term follow-up of laparoscopic repair of parastomal hernia using a bilayer mesh with a slit. *Surg Endosc.* 2011;25:526-30.
- Zacharakis E, Hettige R, Purkayastha S, Aggarwal R, Athanasiou T, Darzi A, et al. Laparoscopic parastomal hernia repair: A description of the technique and initial results. *Surg Innov.* 2008;15:85-9.
- LeBlanc KA, Bellanger DE, Whitaker JM, Hausmann MG. Laparoscopic parastomal hernia repair. *Hernia.* 2005;9:140-4.
- Jani K. Laparoscopic paracolostomy hernia repair: A retrospective case series at a tertiary care center. *Surg Laparosc Endosc Percutan Tech.* 2010;20:395-8.
- Hansson BME, Slater NJ, van der Velden AS, Groenewoud HM, Buyné O, de Hingh IH, et al. Surgical techniques for parastomal hernia repair: A systematic review of the literature. *Ann Surg.* 2012;255:685-95.
- Mizrahi H, Bhattacharya P, Parker MC. Laparoscopic slit mesh repair of parastomal hernia using a designated mesh: Long-term results. *Surg Endosc.* 2012;26:267-70.
- Bellón JM, Rodríguez M, García-Honduvilla N, Gómez-Gil V, Pascual G, Buján J. Comparing the behavior of different polypropylene meshes (heavy and lightweight) in an experimental model of ventral hernia repair. *J Biomed Mater Res B Appl Biomater.* 2009;89:448-55.
- Bellón JM, Rodríguez M, Serrano N, San-Martín AC, Buján J. Improved biomechanical resistance using an expanded polytetrafluoroethylene composite-structure prosthesis. *World J Surg.* 2004;28:461-5.
- Berger D, Bientzle M. Polyvinylidene fluoride: A suitable mesh material for laparoscopic incisional and parastomal hernia repair. *Hernia.* 2009;13:167-72.
- Ripetti V, Capolupo G, Crucitti P, Valeri S, Coppola R. First experience for the laparoscopic treatment of parastomal hernia with the use of Parietex composite mesh. *Updates Surg.* 2010;62:195-7.
- McLemore EC, Harold KL, Efron JE, Laxa BU, Young-Fadok TM, Heppell JP. Parastomal hernia: Short-term outcome after laparoscopic and conventional repairs. *Surg Innov.* 2007;14:199-204.
- Asif A, Ruiz M, Yetasook A, Denham W, Linn J, Carbray J, et al. Laparoscopic modified Sugarbaker technique results in superior recurrence rate. *Surg Endosc.* 2012;26:3430-4.
- Muysoms FE. Laparoscopic repair of parastomal hernias with a modified Sugarbaker technique. *Acta Chir Belg.* 2007;107:476-80.
- Safadi B. Laparoscopic repair of parastomal hernias. *Surg Endosc.* 2004;18:676-80.
- Moreno-Egea A, Carrillo-Alcaraz A. Management of non-midline incisional hernia by the laparoscopic approach: Results of a long-term follow-up prospective study. *Surg Endosc.* 2012;26:1069-78.
- Leong APK, Londono-Schimmer EE, Phillips RPS. Life-table analysis of stomal complications following ileostomy. *Br J Surg.* 1994;81:727-9.
- Baumann DP, Butler CE. Lateral abdominal wall reconstruction. *Semin Plast Surg.* 2012;26:40-8.