

Nota clínica

Hernia de diafragma no tratada en paciente con sintomatología de larga evolución (más de una década)

A. Moreno Egea^{a,b,*} y A. Moreno Latorre^b

^aDepartamento de Patología Quirúrgica, Facultad de Medicina, Universidad de Murcia, Murcia, España

^bUnidad de Hernias, Pared Abdominal y Laparoscopia, Hospital Mesa del Castillo, Murcia, España

INFORMACIÓN DE ARTÍCULO

Historia del artículo:

Recibido el 5 de noviembre de 2012

Aceptado el 15 de diciembre de 2012

Palabras clave:

Hernia de diafragma

Diagnóstico

Tratamiento

Unidades multidisciplinarias

RESUMEN

Las hernias del diafragma son un reto para cualquier cirujano, y no existe un circuito de atención reconocido para estos pacientes. ¿A quién pertenece esta patología: al cirujano general, al torácico, al laparoscopista, al herniólogo? Presentamos el caso de un varón cuyo diagnóstico tardó más de 12 años en realizarse, después de repetidos ingresos médicos por problemas respiratorios y digestivos inespecíficos. Se describe el manejo y tratamiento elegido, según su tamaño. Se discute la necesidad de una colaboración entre especialistas y la centralización de casos para poder ofrecer una experiencia y resultados eficientes.

© 2012 Sociedad Hispanoamericana de Hernia. Publicado por Elsevier España, S.L.

Todos los derechos reservados

Untreated diaphragm hernia in patient with long-term symptoms (over a decade)

ABSTRACT

Diaphragm hernias are a challenge for any surgeon and there is no care circuit recognized for these patients. Who is responsible for this pathology: the general surgeon, the chest surgeon, the laparoscopic surgeon, etc? We report the case of a man whose diagnosis took more than 12 years in the making after repeated hospitalizations for nonspecific respiratory and digestive problems. We describe the management and treatment chosen, following size criteria. We discuss the need for a collaboration between specialists and for the centralization of cases in order to offer efficient experience and results.

© 2012 Sociedad Hispanoamericana de Hernia. Published by Elsevier España, S.L.

All rights reserved.

Keywords:

Diaphragm hernias

Diagnosis

Treatment

Multidisciplinary unit

*Autor para correspondencia: Avda. Primo de Rivera 7, 5.º D, 3008 Murcia, España. Tel.: 968 905 061. Fax: 968 232 484.

Correo electrónico: moreno-egea@ono.com (A. Moreno Egea).

Las hernias del diafragma son un reto para cualquier cirujano: implican a muchos especialistas, sus síntomas son inespecíficos, permanecen sin diagnosticar durante años, su tratamiento no está estandarizado y no existe un circuito de atención reconocido para estos pacientes. ¿A quién pertenece esta patología: al cirujano general, al torácico, al laparoscopista, al herniólogo?

Presentamos el caso de un varón de 40 años, con historia de más de 12 años de problemas respiratorios (disnea moderada, opresión torácica, tos, etc.) y digestivos inespecíficos (estreñimiento o diarrea ocasional, dolor abdominal generalizado, náuseas y vómitos esporádicos, etc.), con 3 ingresos en medicina interna en los últimos dos años por neumonías de repetición. La sospecha clínica se inicia con una radiología de tórax, en la que se observa ocupación del hemitórax y desviación del mediastino. Una tomografía permite llegar al diagnóstico y realizar la consulta a un «cirujano con experiencia en hernias abdominales». Tras una preparación adecuada por el neumólogo, internista y anestesiasta, se plantea la necesidad de intervenir.

Dado el gran tamaño del defecto posterior, del contenido intestinal masivo y de los años de evolución, se descarta la posibilidad de abordaje laparoscópico. Se plantea una operación abierta y se procede mediante laparotomía media supraumbilical de la siguiente manera: exploración inicial, reducción del contenido (omento mayor, intestino delgado, colon derecho con apéndice libre en tórax, riñón izquierdo, bazo y parte del

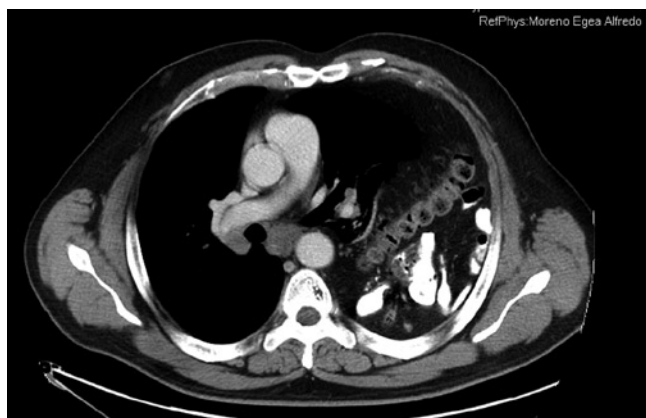


Figura 1 – Tomografía. Se aprecia la ocupación del hemitórax izquierdo, a la altura de la salida de los grandes vasos, por colon e intestino delgado.

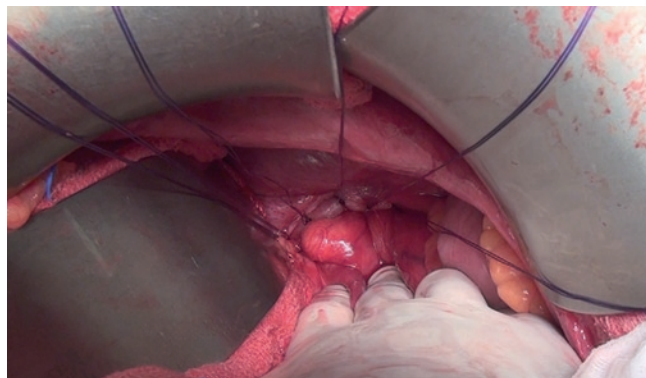


Figura 2 – Detalle operatorio de la reconstrucción manual del diafragma.

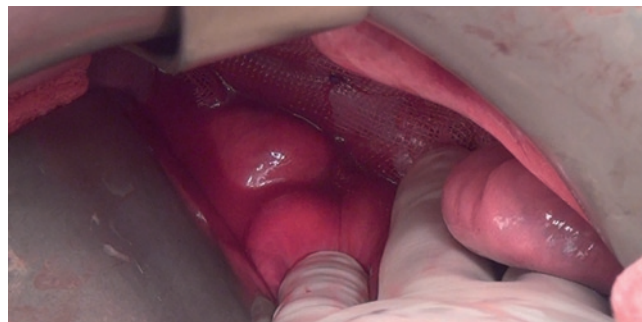

Figura 3 – Detalle quirúrgico del refuerzo del nuevo diafragma con una malla recubierta de titanio.

estómago con rotación axial), apendicectomía profiláctica, colocación de drenaje pleural, aproximación de pilares musculares con sutura a puntos sueltos, malla ligera recubierta de titanio (35 g/m^2) como refuerzo de la reparación y cierre por planos. El paciente tuvo un posoperatorio sin complicaciones de ningún tipo, y es dado de alta al 5.º día. Actualmente ha pasado varias revisiones (a los 3, 6 y 12 meses), con desaparición de los problemas tóraco-abdominales y tomografía normal. Lleva una vida plenamente activa (en la que incluye deporte).

El caso que ilustramos muestra la necesidad actual de trabajar en equipos multidisciplinares o de la colaboración entre especialistas para poder llevar a término con éxito enfermedades poco habituales. Las hernias del diafragma son problemas relativamente raros que precisan ser centralizados en una Unidad de Hernias y Pared Abdominal para poder tener una experiencia suficiente y ofrecer unos resultados eficientes. Este especialista es el que mejor posición tiene para evaluar la necesidad de cirugía, tipo de abordaje (abierto o laparoscopia), valorar el correcto tratamiento del contenido abdominal herniado, plantear una reconstrucción del diafragma roto (evaluar que tejidos utilizar, que malla es la adecuada y que fijación a cada lado de los pilares del diafragma según su relación con el pericardio y pleuras), afrontar sus posibles complicaciones y establecer un seguimiento adecuado y un control de recidivas¹⁻⁴.

Conflicto de intereses

Los autores declaran no tener ningún conflicto de intereses.

BIBLIOGRAFÍA

1. Tapias L, Tapias-Vargas L, Tapias-Vargas LF. Hernias diafragmáticas: desafío clínico y quirúrgico. *Rev Colomb Cir.* 2009;24:95-105.
2. Horton JD, Hofmann LJ, Hetz SP. Presentation and management of Morgagni hernias in adults: a review of 298 cases. *Surg Endosc.* 2008;22:1413-20.
3. Arora S, Haji A, Ng P. Adult Morgagni hernia: the need for clinical awareness, early diagnosis and prompt surgical intervention. *Ann R Coll Surg Engl.* 2008;90:694-95.
4. Moreno-Egea A. Hernias del diafragma en el adulto. En: *Eventraciones. Otras hernias de pared y cavidad abdominal.* Carbonell-Tatay F, Moreno-Egea A, editores. Valencia: Vimar; 2012. Cap. 60. p. 721-9.